Über das primäre Sarcom

der

Wirbelsäule.

Inauguraldissertation

der

Hohen Medicinischen Facultät der Universität Rostock

zur

Erlangung der medicinischen Doctorwürde

vorgelegt

von

P. v. Piskorski,

approb. Arzt aus Wenecya.

GNESEN.

Gedruckt bei J. B. Lange.

1894.

Digitized by the Internet Archive
in 2026

https://archive.org/details/IA41553619_0051

In der älteren Litteratur findet man verhältnismässig häufig Mitteilungen über maligne Geschwülste der Wirbelsäule; freilich werden bei denselben die primären Tumoren von den metastatischen nicht genügend gesondert.

Bühler[1]) erwähnt in seinem Werke „Über Wirbeltuberculose und Wirbelkrebs" drei Fälle von letzterer Erkrankung aus seiner eigenen Beobachtung, vier von C. Hawkins[2]), zwei von Astley Cooper[3]) und einen von Abercrombie[4]).

Für die Casuistik von primären Wirbeltumoren aber kann man nur die Beobachtung von A. Cooper verwerten.

Im Abercrombie'schen Falle muss die Geschwulst eher dem Rückenmark als der Wirbelsäule zugeteilt werden, die Fälle von Bühler und Hawkins sind Metastasen.

Unter den Cooper'schen Fällen ist einer, wo man Krebsmasse im spongiösen Teil mehrerer Wirbel fand.

Im zweiten zeigten sich Knoten in der Wirbelsäule, welche erweicht waren und Formveränderung derselben zur Folge hatten.

Auch von drei Fällen Cruveilhier's[5]) ist hier nur einer heranzuziehen.

Es handelt sich um eine 64-jährige Patientin, welche an Pneumonie zu Grunde ging. Die Sektion wies krebsige Entartung des 1-ten Lendenwirbels nach, durch welche das Rückenmark stark komprimiert war. Von den Symptomen in diesem Krankheitsfall wäre zu erwähnen einerseits die Hervorragung der Proc. spinosi des letzten Brust- und ersten Lendenwirbels, andererseits die vollständige Paraplegie verbunden mit Schmerzen sowohl bei ruhiger Lage als auch bei Bewegung der Glieder und zwar in den Knieen, Fersen und längs des Nerv. ischiadicus.

Bei Ollivier[6]) findet man drei Beobachtungen. Von einer derselben behauptet der Autor selbst: „er wisse nicht, zu welcher krankhaften Verbildung diese Geschwulst zu zählen sei; sie dürfe aber wohl am ehesten carcinomatöser Natur gewesen sein".

Die Geschwulst soll von gelber, der Gehirnsubstanz ähnlicher Masse gewesen sein; ihre Textur glich dem faserigen Gewebe der grossen Arterien. Von der Geschwulstbildung waren die beiden ersten Lendenwirbel befallen und erweicht. Das Leiden führte zur seitlichen Verkrümmung der Wirbelsäule und verlief unter schmerzhafter Paraplegie.

Von den beiden anderen Fällen, betrifft einer ein 10-jähriges Kind, bei welchem sich Krebs in mehreren Wirbeln entwickelte, Geschwülste im Rücken und den Lenden sich bildeten, und Paraplegie verursacht wurde.

Im andern Falle handelte es sich um einen Mann von 21 Jahren, bei dem mehrere Lendenwirbel in Krebsmasse verwandelt waren.

Beide haben das Gemeinsame, dass die Tumoren infolge eines Trauma entstanden sein sollen.

Ausführlichen Bericht über einen Fall von „Wirbelkrebs" ist Ulrich [7]) zu verdanken.

Es ist hier die Rede von einem 57-jähr. Manne, der über Schmerzen im untern Teil der Wirbelsäule und im Kreuz klagte. Dieselben bestanden seit einigen Monaten, traten in Paroxysmen auf und waren sehr heftig, so dass sie jede Bewegung während des Anfalles hinderten. Zuletzt wurden die Paroxysmen nur von kurzen schmerzfreien Intervallen unterbrochen und durch die leichtesten Bewegungen hervorgerufen. Starke Gaben Morphium blieben wirkungslos. Patient hatte keine Nachruhe mehr. Fixe Schmerzpunkte konnten nicht nachgewiesen werden. Atrophie des linken Beines und Contraktur der Beuger des Unterschenkels wurde ziemlich früh bemerkt.

Bei der Sektion zeigte sich, dass die Körper des 2-ten bis 4-ten Lendenwirbels in eine vielfach zerklüftete Masse verwandelt, die Verbindungen der Wirbel gelockert waren.

Das Neoplasma soll „alle Charaktere eines Knochencarcinoms" geboten haben.

Hieran reiht sich die Angabe von Köhler [8]) über einen als „Markschwamm" bezeichneten Tumor, welcher folgenden Verlauf zeigte:

Eine 42-jährige Arbeiterin von schwächlicher Constitution, empfand zuerst (im Sommer 1859) Schmerzen im Rücken, an den Seiten und Hüften. Später traten die Rückenschmerzen am meisten in den Vordergrund und strahlten nach der rechten Seite aus. Der 9-te und 10-te Brustwirbel zeigte sich auf Druck sehr empfindlich. Patientin konnte nur mit Mühe unter Äusserung von Schmerz gerade stehen. Gegen Neujahr stellte sich innerhalb weniger Tage Lähmung der Unterextremitäten, besonders der

Beugemuskulatur mit Anästhesie ein, ebenso Lähmung des Mastdarmes und der Blase. Die Rückenschmerzen wurden äusserst heftig; es entwickelte sich allmählig eine Kyphose mit Hervorragung des 10-ten Brustwirbels. Links neben dieser Hervorragung zeigte eine andere prominente Stelle deutliche Pulsation. Bei Druck auf dieselbe schrie die Kranke auf, weil dadurch bohrende Schmerzen ausgelöst wurden, welche sich blitzschnell von der Hüfte auf die Sohle fortpflanzten. Tod trat durch Erschöpfung ein.

Die Sektion ergab eine in der Höhe des Zwerchfells liegende Geschwulst, welche vom 10-ten Brustwirbel ausging und sich als Markschwamm erwies. Ihre Masse war in den Wirbelkanal gedrungen, hatte das Rückenmark zur Seite gedrängt und zur Atrophie gebracht. Ausserdem war die Bauchaorta mit der Geschwulst verwachsen und an die Wirbelsäule befestigt. Die Dura spinalis fand man unverändert, die Arachnoidea getrübt.

Korrekte Beschreibung eines Tumors, der als specimen quoddam carcinomatis columnae vertebr. gelten soll, wurde von Ludwiger[9]) gegeben, woraus ich hier nur das auf die Geschwulst direkt Bezügliche heranholen möchte.

Patient, ein 62 Jahre alter Schuhmacher, giebt an, dass sein gegenwärtiges Übel vom März 1865 datiert. Aus unbekannter Ursache traten Schmerzen im Rücken auf, welche zwar nach spirituösen Einreibungen nachliessen, aber sehr bald wiederkehrten. Bald verschwanden die Intermissionen ganz und Patient wurde unaufhörlich von den heftigsten Schmerzen gequält. Gegen Weihnachten verbreiteten sich die Schmerzen fast im ganzen Körper, so dass Patient sein Gewerbe nicht weiter fortsetzen konnte. Ca. 7 Wochen, bevor er in Behandlung trat, bemerkte Patient eine Schwäche des linken Schenkels, infolge deren er öfters fiel und nur mit Hülfe eines Stockes gehen konnte. Die Lähmung nahm allmählig zu, so dass Patient das Bett hüten musste und nur mit grosser Mühe die beiden untern Extremitäten etwas aufheben konnte. Häufig hatte der Patient dabei Schmerzen in den Leistengegenden. Das Aufrichten des Oberkörpers und das Umdrehen auf die Seite geschah nur mit grosser Mühe und unter Schmerzhaftigkeit. Ausserdem bestand obstipatio alvi, Urinentleerung war normal.

Am 18. Mai 1865 klagte der Patient über häufigen Harndrang. Die untern Extremitäten konnten nur mit Anstrengung ein wenig angezogen und im Knie gekrümmt werden, das rechte Bein besser als das linke. Sensibilität war stark beeinträchtigt. Die Abnahme derselben begann von der Nabelgegend. Die Reflexerregbarkeit der Unterextremitäten war erhöht, so dass schon mässige Reizungen der Haut, welche der Patient nicht einmal fühlte, Muskelncontractionen bewirkten. Bei Druck auf einzelne

Wirbel machte Patient verschiedene unsichere Angaben über Schmerzhaftigkeit.

26. Mai. Patient klagte fortdauernd über Schmerzen, welche so heftig waren, dass sie ihm die Nachtruhe raubten. Auf dem Kreuzbein beginnender Decubitus. Vollkommene Paraplegie, Patient war nicht im Stande die Zehen etwas zu bewegen. Reflexerregbarkeit noch erhöht, die elektromuskuläre Contractilität gut erhalten. Sensibilität war fast erloschen, erst in der Nähe der Schenkelbeugen und am Abdomen wurde sie besser. Urin übelriechend, amoniakalisch, mit reichlichem eitrigen Sedimente.

Obduktion am 16. Juni.

„In der Gegend des 8-ten bis 12-ten Brustwirbels findet sich zwischen den proc. spinosi eine röthliche weiche Masse, welche einen dieser proc. fast ganz umfasst, ohne in seine Substanz einzudringen. Auch noch ziemlich weit von der Wirbelsäule sind die tiefen Rückenmuskeln von dieser mürben medullären Masse durchsetzt, so dass sie keinen sichtbaren hervorragenden Tumor bilden. Diese Masse schickt einen kleinen Fortsatz in das 9-te spat. intercost, auch setzt sich der Tumor in den canalis spinalis fort, nicht aber ist an der Dura irgend eine pathologische Veränderung wahrnehmbar, noch ist sie mit dem Tumor verwachsen. — Nach Entfernung des Rückenmarks aus dem Wirbelkanal ist das Lig. long. post. intakt, linkerseits aber erscheint die Masse des Tumors in der Länge von $\frac{1}{4}$", ohne jedoch zu prominieren. Am Orte der Compression ist die Substanz des Rückenmarks etwas fester, die weisse Substanz etwas durchscheinend graulich. Im Lendenteil ist das Rückenmark leicht zerreisslich, endlich der unterste Teil stark erweicht. Der Durchmesser desselben an der comprimierten Stelle in $\frac{1}{4}$" Höhe beträgt wenig mehr als 3"", ober- und unterhalb $4\frac{1}{2}$""."

An der linken Seite der Wirbelsäule, und zwar entsprechend dem 1 Lendenwirbel, findet sich eine rötliche, breiig weiche Geschwulst, welche sich in die seitlichen Partieen des bezeichneten Wirbelkörpers einsenkt und diesen bis auf die Mittellinie zerstört hat. An der hintern Oberfläche des ersten Lendenwirbels ist das Lig. long. post. über den Tumor so ausgespannt, dass er ein wenig hervorspringt. Die übrigen Wirbeln sind intakt."

Einen Fall von „Krebs der Halswirbelsäule" teilt Black[10]) mit. Der beigefügte mikroskopische Befund, wonach die Geschwulst „unregelmässige Kernzellen und die gewöhnlichen Elemente bösartiger Neubildung aber keine Fetttröpfchen oder Körnchen" zeigen sollte, erlaubt keinen sicheren Schluss auf die Natur des Tumors, obgleich man in demselben ein Sarcom vermuten darf.

Die Sektion wies nach, dass die wallnussgrosse Geschwulst in der Höhe des 2-ten und 3-ten Halswirbels gesessen und beide nebst dem dazwischen liegenden Knorpel zerstört hatte. Sie ragte ferner in den Wirbelkanal hinein und führte zur Kompression und Erweichung des Rückenmarks.

Der Verlauf des Leidens gestaltete sich folgendermassen. Patient, ein 35-jähriger Schreiber, klagte 10 Monate vor seinem Tode über Schmerzen am Hals und den Schultern, drei Monate vor dem Exitus wurde bemerkt, dass der Hals kürzer und dicker wurde. Seinen Schreiberpflichten konnte Patient nur mit Mühe nachkommen, schrieb aber noch immer bis auf die letzten vier Wochen vor seinem Tode. Später entwickelte sich zuerst eine Lähmung des rechten Armes und Beines, dann eine vollkommene Paraplegie des Körpers mit Erhaltung der Sensibilität.

Alle bis jetzt aufgezählten Fälle, wurden unter dem Namen „Krebs der Wirbelsäule" beschrieben. Nach den heutigen Ansichten von den Geschwülsten, darf man als wahrscheinlich annehmen, dass die meisten unter diesen Wirbeltumoren der Sarcomgruppe angehören.

Die folgende Gruppe von Krankheitsfällen zeichnet sich dadurch aus, das der anatomische Charakter der Geschwülste als Sarcome annähernd sicher gestellt ist.

Achille de Giovanni[11]) beobachtete einen Tumor, der „aus Bindegewebe und zahlreichen kleinen Kernen" bestand.

Es handelt sich hier um eine 16-jährige vorher gesunde Bäuerin, bei welcher plötzlich heftiger Schmerz im achten rechten, dann im neunten und zehnten Intercostalraum aufgetreten ist. Drei Tage darauf schienen die Schmerzen zwar nachzulassen, aber es stellte sich plötzlich Lähmung der Unterextremitäten ein. Nach achtwöchentlichem Krankenlager erlag Pat. ihrem Leiden.

Bei der Sektion fand sich links am VIII. und IX. Brustwirbel ein 5 cm. langer, 3 cm. breiter und 1½ cm. hoher, derber, von der Costalpleura bedeckter Tumor. Innerhalb des Wirbelkanals in der Höhe des VII. bis X. Brustwirbels befand sich eine mit dem ausserhalb desselben liegenden Tumor zusammenhängende Geschwulst, welche von den Knochen leicht, von der Dura schwer loszulösen war. Die Rückenmarkssubstanz war an jener Stelle etwas schmaler, Dura und Pia intakt.

Bei folgendem von Bianchi Aurelio[12]) berichtetem Fall fehlt zwar die Mitteilung des mikroskopischen Befundes, doch giebt die vom Verfasser angeführte Diagnose „sarcoma molle" Auskunft über den Charakter der Geschwulst.

Leider war mir die Originalabhandlung nicht zugänglich. Ich muss mich mit der Wiedergabe der folgenden kurzen Notiz aus den Hirsch—Virchow'schen Jahresberichten begnügen.

„Bei einem 35-jähr. Schneider gingen einer kolossalen in relativ kurzer Zeit von einem Jahre sich entwickelnden Geschwulst, Schmerzen und Reizerscheinungen voraus. Das erste Auftreten einer Dämpfung in der linken Lumbalgegend, das spätere Erscheinen von Hämaturie sprachen für die linke Niere oder allenfalls eine der in deren nächsten Umgebung befindlichen Lymphdrüsen als Ausgangspunkt des Tumors. Thatsächlich entsprang derselbe dem linksseitigen Perioste der drei letzten Brust- und der drei ersten Lendenwirbel, deren Körper ebenfalls mehr oder weniger infiltriert waren, während von den retroperitonealen Drüsen nur eine einzige in grösse einer kleinen Nuss erkrankt erschien".

Totenhoefer[13]) beschreibt in seiner Dissertation einen Fall von Wirbelkrebs, der nächstdem von Ludwiger berichteten, sich durch Ausführlichkeit und Genauigkeit der Beobachtung auszeichnet. Mit der Wiedergabe desselben wird in der vorliegenden Abhandlung eine Reihe von Beobachtungen eröffnet, welche hauptsächlich geeignet sind, über maligne Wirbeltumoren nach vielfacher Richtung Aufschluss zu verschaffen.

Ein Auszug aus der von Totenhoefer am 31. Dezember 1875 umfangreich aufgenommenen Krankengeschichte lautet:

Patient, ein 45-jähr. Handarbeiter, will stets gesund gewesen sein. Seine jetzige Erkrankung begann vor ca. 2 Jahren mit Schmerzen, die anfallsweise an der Vorderseite des linken Oberschenkels von oben nach unten ausstrahlten und ohne nachweisbare Ursache entstanden waren. Diese Schmerzen dauerten mitunter halbe Tage lang ununterbrochen an, verloren sich gewöhnlich in der Bettruhe und Wärme und kehrten in Pausen von 4—8 Wochen ohne ausgesprochene Rythmicität wieder.

Seit dem Anfange des Jahres 1875 traten ähnliche Schmerzen auch in dem rechten Oberschenkel auf, und etwa sechs Wochen vor der Aufnahme zeigten sich auch in der Kreuzbeingegend lancinierende Schmerzen, deren Auftreten nicht mit denjenigen in den Beinen zusammenfiel. Diese Kreuzschmerzen wurden namentlich in der Nacht unerträglich stark, strahlten zu beiden Seiten des Os sacrum aus und dehnten sich meist von hier auf die Hinterfläche des Oberschenkels aus, so dass Patient häufig das Gefühl hatte, als ob die Muskeln an dieser Stelle sich krampfartig zusammenzögen.

Seit drei Monaten hatte sich zu den Schmerzen eine Schwäche in beiden Beinen zugesellt, der Kranke wurde beim Gehen recht müde und vermochte die Unterextremitäten nicht mehr so gut bewegen als früher; fasst gleichzeitig wurde der Schmerz im Kreuz andauernd, und bald konnte Patient sich nur mit Hülfe von Krücken forthelfen. Seit 14 Tagen haben sich Formicationen an der vordern und hintern Fläche des Oberschenkels eingestellt, und gleichzeitig sind paroxysmenweise sich einstellende Schmerzen auf der Aussen- und Seitenfläche der Unterextremität eingetreten. Von dieser Zeit an hat der Kranke andauernd das Bett gehütet.

Vor acht Tagen wurde von ihm am untern Ende der Brustwirbelsäule eine hervorragende Stelle bemerkt, welche jedoch auf Druck nicht schmerzhaft war, auch Schmerzen längs der Wirbelsäule haben niemals bestanden. Darm und Blase haben bis jetzt normal funktioniert.

Durch tieferes Eindringen bei der Palpation des Abdomens, konnte man etwa 1 Zoll von der Mittellinie entfernt und von der Seitenwand beginnend, einen kugeligen, steinharten, eine knorrige Oberfläche bietenden Tumor fühlen, welcher sich auf der Unterlage (welcher?) verschieben liess, schmerzhaft auf Druck war und nicht abgrenzbar nach der Mittellinie zu erstreckte. — Es bestand ferner eine vollkommene Lähmung beider Unterextremitäten und selbst bei der grössten Kraftanstrengung konnten die gestreckten Glieder nicht anders bewegt werden, als wenn der Kranke sie mit Hülfe seiner Hände emporhob. Dabei waren die Glieder passiv leicht beweglich.

Die Hautsensibilität der gelähmten Extremitäten war über den Unterschenkeln stärker herabgesetzt als über den Oberschenkeln. Im Vergleich zur Sensibilität der Bauchhaut ergab sich, dass das Hautgefühl über den gelähmten Gliedern deutlich geschwächt war, und es fiel namentlich auf, dass der Kranke die Tiefe der einzelnen Nadelstiche oft sehr falsch beurteilte. Auf der Bauchhaut wiederum war die Hautsensibilität über der Gegend unterhalb des Nabels schwächer als oberhalb derselben und es grenzten sich beide Zonen ziemlich scharf gegeneinander ab.

Reflexe wurden durch Nadelstiche nicht aufgelöst.

Die Wirbelsäule zeigte im Ganzen eine normale Krümmung, doch bemerkte man auf der Grenze zwischen dem untern Brust- und obern Lendenwirbel und zwar genauer dem 11-ten Brust- bis etwa dem 2-ten Lendenwirbel entsprechend eine etwa gänseeigrosse Geschwulst, die auf Druck wenig schmerzhaft war. Die Haut über derselben erschien gesund, verschieblich, während der Tumor selbst auf einer festen Basis stand. Der Druck auf die Wirbelsäule unterhalb des Tumors verursachte Schmerzen. Ferner fiel es auf, das Patient beim Anfassen des quadr. lumb., selbst

beim leisen Percutieren schmerzhaft zusammenzuckte. Es erstreckte sich von hier die Schmerzhaftigkeit nach unten gegen die Austrittsstelle der grossen Hüftsnerven. Der Verlauf des Leidens nach der Aufnahme in ein Krankenhaus zeichnete sich dadurch aus, dass die Paroxysmen häufiger und heftiger wurden, ferner dass bereits am 5. Januar folgenden Jahres sich Beschwerden beim Urinieren einstellten. Patient fühlte den Harndrang nicht mehr. Am 7—12 Januar wurden die Störungen bei der Urinentleerung mit jedem Tage beträchtlicher, Patient musste täglich zwei mal katheterisiert werden. In derselben Zeit klagte der Kranke, dass er nicht mehr fühlte, wann er den Stuhl entleerte, und seitdem bestand eine Incontinentia alvi. Die Schmerzen in den gelähmten Beinen währten fort, das Hautgefühl über den Füssen und Unterschenkeln war noch mehr herabgesetzt als früher bis man es am 19. Januar als total erloschen konstatieren konnte. Am 27. Januar gesellte sich Decubitus hinzu; es traten Ödeme der Beine auf, und Patient erlag am 14. Februar seinem Leiden.

Die Sektion wies in Bezug auf die Neubildung folgende Verhältnisse auf.

„Beim Abheben der Rückenhaut zeigte sich in der Gegend des 1-ten Lendenwirbels eine die Fascie flach hervorwölbende, rundliche, 4 cm. im Durchmesser lange, ziemlich derb sich anfühlende, gelblich weisse Geschwulst, augenscheinlich einen Dornfortsatz vollständig substituierend. Dieselbe ging vom Körper des zweiten Lendenwirbels aus, setzte sich nach beiden Seiten in die Fascie und an die anliegende Muskulatur fort, nur war sie in der Mittellinie am proc. spinosus locker befestigt. — Ihre obere Grenze ging beiderseits bis zum 11-ten Brustwirbel, die untere war drei Querfinger breit vom hintern, obern Darmbeinstachel entfernt. Der linke nerv crural. wurde an der Durchtrittsstelle von einer Fortsetzung der Geschwulst umfasst. Nach Entfernung des Rückenmarks zeigte sich dasselbe in seinen untersten Teilen deutlich abgeflacht, die Konsistenz im obern Verlauf normal. Der Tumor griff nirgends über das Lig. long. post. hinaus. Nach Entfernung der Baucheingeweide zeigte sich an der rechten Seite der Tumor nur zwischen dem 1-ten und 2-ten Lendenwirbelkörper stark prominent, links dagegen hatte der faustgrosse Tumor den untern Teil der Niere von der Wirbelsäule abgedrängt."

Der mikroskopische Befund ist zwar nicht besonders angeführt, aber aus einer Bemerkung geht hervor, dass der Tumor sich als eine „vorzüglich aus Rundzellen bestehende maligne Neubildung" erwiesen hatte.

An die vorhergehende schliesst sich eine aus der Tübinger Klinik stammende Beobachtung von Sudhoff[14]) an.

Dieselbe betrifft einen 65 Jahre alten Mann, der am 21 Januar 1875 in die Anstalt aufgenommen wurde und behauptete bis Ende November 1874 vollkommen rüstig gewesen zu sein. Damals hatte er ein Trauma erlitten, indem ihn ein Stier beim Füttern vom Rücken aus mit dem Abdomen gegen die Krippe drückte. Doch konnte das Trauma, wie später aus dem Leichenbefunde ersichtlich war, nicht von Einfluss auf das nachfolgende Übel sein. Anfang Dezember traten Schmerzen in der Magengegend auf, ein Drücken, „gerade als wenn ein Reif herum wäre". Die grösste Heftigkeit war in der Mitte des Reifes, in der Magengegend, wodurch ein Magenleiden vorgetäuscht wurde. Doch war kein Erbrechen, kein Aufstossen zugegen, der Appetit unverändert. Trotz der Schmerzen arbeitete Patient noch etwa eine Woche lang, als Schwäche in den Füssen eintrat. Dieselben wurden kalt, pelzig, gefühlsärmer, zugleich des Gehen unsicherer. Patient blieb sechs Wochen im Spital auf dem Lande, wo er meist herumging. Doch nahm die Gehfähigkeit weiter ab. Etwa 14 Tage vor seiner Aufnahme wurden die Beine auffallend schwächer und fingen an zu zittern. Der Urin wurde schwer entleert. Zwei Tage vor seiner Aufnahme wurde er zum ersten Male katheterisiert, was von nun ab regelmässig zweimal täglich geschehen musste.

Bei seiner Aufnahme am 21. Januar konnte Patient noch allein stehen und mit dem Stock eine kleine Strecke gehen. Mit Unterstützung ging es leidlicher. Es fiel auf, dass das linke Bein weniger gut war als das rechte. Erhob sich Patient vom Stuhle, so geriet der ganze Körper ins Schwanken, was zum grossen Teil allein durch die Unsicherheit und das Zittern der Beine bedingt erschien. Beim Gehen nahmen die Schwankungen zu, es zitterte dann auch der Kopf, doch die Hände nicht. Beim Schliessen der Augen war das Stehen nicht unsicherer. Neigung zur Obstipation war vorhanden.

Am 24-ten war die Motilität des linken Beines erheblich verringert, am Tage vorher konnte Patient noch aus dem Bette gehen und stehen, Tags darauf den linken Fuss nicht mehr von der Unterlage erheben; die Reflexerregbarkeit steigerte sich ganz beträchtlich. Die Sensibilitätsuntersuchung ergab nur eine geringe Herabsetzung auf beiden Unterextremitäten bei ganz erhaltener Localisation und ohne Verlangsamung der Perception. Es traten häufiger spontane Zuckungen auf.

Am 31. Januar gab Patient nicht mehr zu wissen an, wo sein linkes Bein wäre. Dasselbe zeigte sich vollkommen paralytisch, selbst stärkeres Kneifen wurde nicht mehr empfunden. Reflexerregbarkeit und Schmerzsinn war vorhanden, doch schienen sie herabgesetzt zu sein.

Am 2. Februar stellte sich eine partielle Lähmung des rechten Beines ein. Patient konnte Fuss und Unterschenkel in keiner

Weise mehr bewegen. Bei Anstrengung contrahierten sich nur noch der Sartorius und die Adductoren. Die Sensibilität am rechten Unterschenkel war gleichfalls aufgehoben, die Schmerzempfindlichkeit desgleichen. Die Reflexerregbarkeit nicht unbedeutend gesteigert.

Am 27. Januar war ganz acut ein Decubitus am Kreuzbein aufgetreten.

Am 16. Februar bemerkte man zuerst eine Deformität. Der Dornfortsatz des 9-ten Brustwirbels sprang stark nach hinten vor und erzeugte eine winklige Kyphose; der 8—10-te Brustwirbel-Dornfortsatz zeigte sich auf Druck sehr empfindlich. Die Analgesie- und Anästhesiegrenze stieg langsam in die Höhe und machte unmittelbar unter dem Nabel Halt, den Rumpf horizontal umziehend.

Am 1. März wurde eine plötzlich aufgetretene Deformität bemerkt, indem der 3-te und 4-te Brustwirbeldornfortsatz hervorsprang. Gleichfalls zeigten sich beide auf Druck recht schmerzhaft. — Die Grenze der Empfindlichkeit ist dieselbe geblieben. Unter starkem Decubitus und consecutiver Pflegmone trat der Tod am 4. März ein.

Die Sektion ergab, dass der auffallend bewegliche Dornfortsatz des 8-ten Brustwirbel an seiner Basis eine saftig weiche, rötliche Gewebsmasse trug, durch welche der Knochen angefressen und seine Markräume cariös eröffnet wurden. Im Wirbelkanale kam an dieser Stelle eine feste fleischige Masse zum Vorschein, welche vom linken Schenkel des Wirbelbogens ausgehend, sich in der Breite eines Fingers über das von der Dura umkleidete Mark hinüberzog. Der Körper des 7-ten und 9-ten Brustwirbels war gleichfalls zum grossen Teil in eine Geschwulst verwandelt, das Rückenmark in der Höhe des 8-ten Brustwirbels etwa 2 cm. breit flach eingeschnürt und erweicht, die graue Substanz ging ohne deutliche Grenze in die weisse über, und zeigten sich beide hyperämisch. Der dritte Brustwirbel stellte eine 1—2″ dicke vollkommen weiche, dunkelrote aus Geschwulstmasse bestehende Gewebsschicht dar. In mehreren Brust- und Lendenwirbeln ebenso am Capitulum der 3-ten und 8-ten Rippe waren kleinere erbsen- bis haselnussgrosse Geschwülste von derselben Textur zu sehen Der Tumor, welcher ein von reichlichen Capillaren durchzogenes Rundzellensarcom darstellte, wuchs am 8-ten Brustwirbel durch die benachbarten Knorpelscheiben hindurch.

Drei Fälle von Wirbelsarcomen sind von Chvostek[15]) mitgeteilt. Zwei davon sind Metastasen, eine Beobachtung jedoch betrifft einen primären Tumor.

Es handelt sich hier um einen 21 Jahre alten Soldaten, welcher in seinem 16-ten Lebensjahre Wechselfieber und während

seiner Dienstzeit Pneumonie durchgemacht hatte. Seine Constitution war jedoch kräftig, er hatte nur über Obstipatio alvi und nicht lokalisierbare Rückenschmerzen zu klagen. Da auf Ricinusverordnung der Stuhlgang prompt erfolgte, und Patient über Verstopfung auch ferner nicht zu klagen aufhörte, wurde er der Simulation verdächtig und als solcher dem Krankenhause zur Beobachtung überwiesen. Nach fünftägigem Aufenthalt daselbst, meldete er sich als gesund, aber schon Tags darauf kehrte er wieder zurück, weil sich bei ihm ein eigentümliches Zittern der Beine einstellte. Sechs Tage später am 21. August 1875 konnte Patient nur mühsam auf kurze Zeit stehen. In raschen Zügen nahm die Lähmung der Unterextremitäten zu. Der Kranke wurde nun einer genaueren Untersuchung unterzogen, und man fand, dass die Excursionen der Wirbelsäule beschränkt waren und von Schmerzen begleitet wurden, ferner dass an den Unterextremitäten auch die Sensibilität herabgesetzt war, und der Fussklonus hervorgerufen werden konnte. Ausserdem gab Patient an, dass er beim Urinieren den durch die Harnröhre gehenden Urinstrahl nicht fühle und in den Beinen ein taubes Gefühl habe. Seit dem 25. August konnte Patient die Blase nicht mehr spontan entleeren.

Am 29 August wurde eine vollkommene Lähmung der Beine konstatiert, die Sensibilität war erloschen, Schmerzempfindung nur an Oberschenkeln vorhanden. Reflexerregbarkeit nahm zu.

Am 4. September stellte sich eine Incontinentia alvi et urinae ein. In der Beinmuskulatur traten spontane Zuckungen auf. Vom Nabel nach abwärts war die Hautempfindung vollkommen erloschen.

Druck auf den 9-ten und 10-ten Brustwirbel rief Schmerzen hervor, auch zeigte sich beim Aufrechtsitzen des Patienten ein Hervorstehen nach hinten der proc. spinosi der bezeichneten Wirbel.

Am 14. Oktober erlag Patient zunächst den Folgen einer ausgedehnten Hautgangrän, welche sich sogar auf das Scrotum und den Penis erstreckte, und consecutivem Oedem nebst Pflegmone.

Der Sektionsbefund, welcher sonst in vielen Punkten recht unverständlich ist, giebt in Bezug auf die Geschwulst eine leidliche Auskunft. Es heisst darin: „Der 9-te und 10-Brustwirbel sind stark nach rückwärts vorspringend, die dieselben überziehende Beinhaut ist grösstenteils zerstört. Die Körper dieser Wirbel und die denselben zunächstsliegenden Partieen der Querfortsätze und Bögen sind leicht eindrückbar, grob porös, in mehrere unter einander zusammenhängende Stücke zerfallen. Die an den Wirbelkanal grenzenden Partieen des 9-ten, 10-ten und 11-ten, besonders des 9-ten und 10-ten Brustwirbels sind von sehr weichen, der weissen Substanz des Gehirns ähnlichen, schmutzig weiss gefärbten Gewebsmassen durchsetzt, die beim Durchschnitt einen weissen, rahmigen Saft geben.“ Die Dura soll in gleicher Ausdehnung

„missfarbig, stark aufgelockert und von einer derben Masse durchsetzt", das Rückenmark in eine „breiig weiche, teils missfarbig graue, teils graugelbe Masse" verwandelt sein. Der Lendenteil des Rückenmarks war erweicht.

Bei mikroskopischer Untersuchung des frischen Objektes, erwies sich dasselbe als ein sehr weiches Rundzellensarcom.

Eine Angabe, wie das Rückenmark comprimiert war, findet sich in dem Berichte nicht.

Eine gleiche Geschwulst, nämlich ein „zellenreiches Rundzellensarcom" hat Brill[16]) beschrieben.

Dasselbe war vom Knochengewebe des 4-ten Brustwirbelkörpers ausgegangen, hatte denselben ganz durchsetzt, ohne ihn sehr zur Erweichung zu bringen, sich dann das Periost vor sich herschiebend, sowohl nach vorn hin zur Brusthöhle ausgebreitet und hier eine höckrige etwas über wallnussgrosse Geschwulstmasse gebildet, als auch nach innen zum Spinalkanal ausgedehnt. Hier hatte es zwei kleinere, weniger prominente Tumoren, von denen der linkerseits grösser war als rechts, gebildet und so zur Kompression des Rückenmarks geführt.

Der Verlauf dieser Krankheit wäre folgendermassen zu skizzieren:

Patient, ein 50 Jahre alter Kaufmann sah seit Sommer 1886 leidend aus. Seine gegenwärtige Erkrankung datiert etwa seit 6 Wochen vor seiner am 27. December erfolgten Aufnahme in das Krankenhaus. Sie begann mit heftigen Intercostalschmerzen in der Höhe des 7 - 9-ten Brustwirbels vom Rücken nach der Herzgegend hin ausstrahlend. 14 Tage später bekam Patient heftige Diarrhoe. Trotzdem schleppte er sich täglich zweimal nach der ca. 10 Minuten von seiner Wohnung entlegenen Fabrik und zurück; vor 14 Tagen machte er den Weg zum letzten Mal und musste schon grösstenteils entweder unterstützt oder getragen werden. Die Lähmung der Unterextremitäten nahm rapide zu. Seit ca. 8 Tagen trat Dysurie auf. Patient musste katheterisiert werden, Stuhl war sehr angehalten. Status praesens bei der Aufnahme zeigte, dass beide Extremitäten total gelähmt und regungslos waren. Anästhesie war nicht vollständig erloschen, nur herabgesetzt an folgenden Stellen:

Haut über dem Quadriceps, schmale Streifen längs über den Fibulae.

An der Fusssohle und zwar an der Spitze deutlicher wie an der Ferse und überhaupt überall links merklicher als rechts.

Von den Reflexen waren die Patellarreflexe gesteigert, Fussphänomen vorhanden, Kitzelreflexe mehr erhöht an der linken Seite als an der rechten. Hoden- und Bauchreflexe fehlten,

Die Proc. spinosi des 2-6-ten Brustwirbels zeigten auf Druck heftige Schmerzen. Die Gegend des 2-ten Brustwirbels war besonders prominent, weniger die des 3-ten und 4-ten.

Seit 30. December blieb ein Status idem bis zum 8. Januar des folgenden Jahres; es zeigte sich nur ein deutlicher Gibbus am 7-ten Halswirbel und Oedem zwischen den Schultern. In der Nacht vom 8—9. entwickelte sich Decubitus, welcher immer weiter griff und Fieber verursachte. Auch trat spastische Lähmung mit Equinusstellung der Füsse ein.

Der weitere Krankheitsverlauf bot im Allgemeinen dasselbe Bild dar. Nur bildeten sich trotz allen Vorsichtsmassregeln an jeder Stelle, die etwas gedrückt war, Decubitaldefekte, welche von immer neuen Schüben Temperatursteigerungen begleitet waren. Es bildeten sich Kontrakturen an allen Gelenken der Unterextremität aus und der Tod trat nach völliger Erschöpfung am 15. Juni 1888 ein.

Nachdem bei der Sektion der Wirbelkanal eröffnet worden war, zeigte sich derselbe in der Gegend des 3-ten und 4-ten Brustwirbels durch zwei seitliche, flach prominente Geschwulstmassen verengt. Die der linken Seite war etwa 3 cm. lang und 1½ cm. breit. Die Flächenausdehnung der rechten betrug 2,08 cm. Die Form der Geschwulst glich der einer Bohne. Sie lagen beide unter dem Periost und schienen mit grauroter Farbe durch dasselbe hindurch, Von Aussen fand sich an der Vorderfläche des 4-ten hinüberreichend zum 5-ten und 6-ten Wirbelkörper eine höckrige Geschwulstmasse, die in einer Breite von 8 cm. die Wirbelsäule umgriff. Das Rückenmark war der verengten Stelle entsprechend abgeplattet, doch erstreckte sich diese Abplattung nur wenige cm. nach oben und unten hin. Auf dem Durchschnitt zeigte die abgeplattete Stelle verminderte Consistenz, etwas oberhalb der Stelle erschienen die Gollschenstränge gelatinös, weiter nach abwärts waren diese Veränderungen nicht vorhanden, vielleicht eine Differenz in dem Farbenton der Seitenstränge. Die Dura zog unverändert an der Geschwulst vorbei.

Ausser an den Wirbelkörpern, kommen Sarcome auch an den Vertebralfortsätzen primär vor. Während die ersteren gewöhnlich in der Spongiosa des Knochens ihren Sitz haben, gehen dagegen die letzteren vom Perioste aus und finden ihr Ausbreitungsgebiet in den umgebenden Weichteilen, Muskeln und Fascien. Durchbruch nach dem Spinal-

kanal dürfte nur selten und dann nur im Endstadium der Erkrankung stattfinden.

Als ein Fall von Dornfortsatzsarcom wird der nachfolgende, welcher in der Rostocker chirurgischen Klinik zur Beobachtung kam, Interesse darbieten.

Zur Anamnese, in welcher von Erkrankungen, erlittenen Traumen oder sonstigen Aussagen, die auf die Entstehung des gegenwärtigen Leidens Bezug haben könnten, nichts zu berichten ist, giebt Patientin, die 14-jährige Tochter eines Arbeiters an, dass vor ¾ Jahren, als sie sich beim Kartoffelschälen bückte, von ihrer Umgebung eine Geschwulst bemerkt wurde, welche von der Grösse etwa eines Hühnereies bis zu jetzigen Dimensionen (cfr. Abbildung) herangewachsen ist. Beshwerden hat Patientin von seiten der Geschwulst nie gehabt, nur zeigte sich diese Stelle besonders empfindlich, „wen man darauf geschlagen hat". Ein über den ganzen Körper mit Ausnahme des Gesichts verbreiteter Auschlag besteht angeblich erst seit vier Wochen. Am 6. April 1894 wurde Patientin in die hiesige chirurgische Klinik aufgenommen.

Stat. praes. Patientin ist ein graciles Mädchen, welches für sein Alter gut entwickelt ist. Über der Haut des ganzen Körpers mit Ausnahme des Kopfes, der Handteller und der Fusssohlen breitet sich eine Psoriasis aus.

Die physikalische Untersuchung der Lunge und des Herzens ergiebt normale Zustände.

Auf der linken Seite des Rückens zwischen dem Schulterblatt und der Wirbelsäule sitzt eine Geschwulst von der Grösse einer halben Kokosnuss; sie ist weder verschieblich noch schmerzhaft dabei ziemlich hart, ihre Ränder sind knollig und die Oberfläche etwas höckrig.

Lateral lässt sich der Tumor weniger gut, dagegen medial deutlich umfassen. Hier wird von der Geschwulst die Wirbelsäule überdacht, so dass man zwischen beide beinahe einen Finger einschieben kann. Die Funktionen

der Rückenmuskulatur sind nicht gestört, die Exkursionen der Wirbelsäule nicht beschränkt.

Am 9. April wurde Patientin operiert und es zeigte sich hierbei ein überraschendes Ergebnis. Nach dem Sitz und der Beschaffenheit der Geschwulst hätte man am ehesten annehmen müssen, dass sie von den Rippen ausgegangen wäre und sich nach der Wirbelsäule hin ausgedehnt hätte; thatsächlich aber war der Tumor ein unter der breiten Rückenmuskulatur sitzendes, mit schmalem Stiel dem Dornfortsatz des 4-ten Brustwirbels anhaftendes Sarcom. Um es gründlich zu exstirpieren, mussten nach einem ergiebigen Hautschnitt die breiten und ein Teil der langen Rückenmuskeln, auf welche der Tumor übergegriffen hatte, entfernt und der betreffende Proc. spinos. reseciert werden. Die Wunde wurde teilweise durch Naht, teilweise durch Tamponade geschlossen.

Am 14. April wurde die Tamponade entfernt und ein Druckverband angelegt. Nach Entfernung der Nähte am 17. April und mehrfachem Verbandwechsel heilte die Wunde bis auf eine etwa markstückgrosse granulierende Stelle, welche der Lage des Tampons entsprach.

Auch diese war am 1. Mai so gut wie vollständig überhäutet.

Durch mikroskopische Untersuchung des gehärteten Objektes wurde die klinische Diagnose bestätigt. Die Geschwulst erwies sich als ein spindelzelliges Fibrosarcom.

Am äussersten Rande des Präparates entsprechend der äussern Fläche der Geschwulst fandsich eine Schicht von Bindegewebe, welches reich von Gefässen durchsetzt war. Hieran schlossen sich Züge longitudinal verlaufender elastischer Fasern und an diese ein ebenso laufendes aus Spindelzellen bestehendes blutgefässreiches Gewebe. Zwischen den spindeligen Geschwulstelementen, die mehrfach auch in sich kreuzenden Zügen verliefen, war an einzelnen Stellen noch reichlich Intercellularsubstanz vorhanden, eben wie man es in einem sehr

zellreichen Bindegewebe (etwa des Ovariums) antrifft. An andern Stellen verliefen die spindeligen Zellen dicht an einander gedrängt ohne deutliche Intercellularsubstanz. Die Kerne der Zellen waren länglich und an den Enden etwas zugespitzt immer sehr chromatinreich, an vielen Stellen gequollen und deutlich hyperchromatisch. Die Gefässe zeigten häufig verdickte Wandungen, ihre Endothelzellen erschienen vergrössert und gewährten ein Aussehen, wie man es häufig bei hypertrophischen Angiomen beobachten kann. An vielen Stellen fanden sich die Gefässe von zahlreichen Rundzellen umgeben. Das Gewebe wurde an zwei Stellen durch Muskelfasern unterbrochen, welche es zu umwachsen schien.

Während in dem grössten Teil der vorliegenden Krankengeschichten die Sektionsberichte und die pathologisch-anatomischen Angaben mehr oder minder an Genauigkeit zu wünschen übrig lassen, ist der das klinische Krankheitsbild betreffende Teil genügend. Jedenfalls lassen sich aus diesem Anhaltspunkte gewinnen, welche für die Diagnose der Krankeitsform von Belang sind.

Diese hervorzuheben, möchte ich, nachdem Cruveilhier, Charcot, Leyden den Weg geebnet haben, zum Gegenstande meiner Schlussbetrachtung wählen.

Zunächst ist zu erwähnen, dass primäre maligne Neubildungen in der Wirbelsäule recht seltene Erscheinungen sind, ferner, dass unter ihnen wie überhaupt im Knochen die meisten der Gruppe der Sarcome angehören.

Dieselben können sich zwar in jedem Wirbel entwickeln, aber der untere Brust- und der obere Lendenteil des Rückgrats wird am häufigsten von dieser Neubildung befallen.

Das mittlere Lebensalter scheint besonders prädisponiert zu sein.

In meiner Zusammenstellung von 20 Fällen finden sich nur drei, wo die Geschwulst der obern Brust- oder Halsgegend angehörte und nur zwei Fälle, deren Entstehung in das Kindesalter fällt.

Was die Diagnose der einzelnen Erkrankungen anbetrifft, so kann sie auf direktem Wege gestellt werden in denjenigen seltenen Fällen, wo die Geschwulst der Palpation zugänglich ist. Dies ist der Fall, wenn der Tumor eine bestimmte Grösse erreicht hat, wenn er vom Wirbelbogen oder den Fortsetzen ausgeht. Ein im Körper des Knochens lokalisierter Tumor ist nur dann zu palpieren, wenn er in der Halswirbelsäule seinen Sitz hat und von der Mundhöhle aus erreicht werden kann oder im Lendenteil, hauptsächlich in der Nähe des

Promunturiums liegt, und durch die Bauchdecken hindurch, besonders wenn sie schlaff sind oder eine Diastase der Recti besteht, abgetastet werden kann. Für gewöhnlich muss man aber auf den Palpationsbefund als Anhaltspunkt bei der Diagnose verzichten: es müsste denn sein, dass eine Geschwulst vom Körper aus nach der Aussenfläche des Rückens hinwächst und hier zum Vorschein kommt.

Differenzielldiagnostische Unterschiede zwischen malignen und benignen Tumoren der Wirbelsäule sind, wie sonst so auch hier aus dem raschen Wachstum und schneller Steigerung der Störungen zu eruieren.

In den allermeisten Fällen von Wirbelsäulentumoren, ist man angewiesen, auf indirektem Wege, im Besondern aus der Beobachtung der Erscheinungen der von seiten der nervösen Organe auftretenden Symptome, Hülfsmittel für die Erkennung des Leidens zu gewinnen.

Gewöhnlich kündigt sich die Erkrankung durch früh auftretende Spinalnervensymptome an.

Aus sehr vielen einschlägigen Krankengeschichten ist zu ersehen, dass die Patienten zuerst über Beschwerden klagen, welche je nach dem Sitz der Geschwulst als ischiadische Schmerzen, als Gürtelgefühl oder Intercostalneuralgieen charakterisiert werden.

Diese Schmerzen treten in Paroxysmen auf. Anfangs kommen Unterbrechungen von Tagen oder sogar mehrwöchentlicher Dauer vor, später häufen sich die Anfälle immer mehr, und ihre Intensität nimmt zu, so dass sie nicht selten dem Kranken die Nachtruhe rauben und selbst starken Morphiumdosen widerstehen.

Gewöhnlich ist die Gegend zu beiden Seiten der Wirbelsäule am empfindlichsten, aber die Patienten verlegen auch die Schmerzen an das periphere Ende der Nerven und reden vom Druck auf die Magen- und Herzgegend oder von heftigem Reissen in den Beinen.

Veränderung der Lage bringt keine Linderung, was Leyden[15]) als charakteristisch für maligne Tumoren im Gegensatze zur Caries betont hatte.

Es können diese Erscheinungen freilich auch im Gefolge anderer Krankheiten als Magengeschwür, Pleuritis, Neurasthenie auftreten. Immerhin werden in der Mehrzahl der Fälle solche Ätiologieen leicht auszuschliessen sein, und hat sich meist keine Schwierigkeit geboten, diese Schmerzen auf Erkrankung der Wirbel oder des Rückenmarks auch seiner Häute zu beziehen. Jedenfalls belehrt der weitere Verlauf der Krankheit bald über den Zusammenhang dieser Erscheinungen mit einer Affektion der Wirbel.

Die Neuralgieen der genannten Art lassen sich durch die infolge des Wachstums der Geschwulst hervorgerufene Alteration der Intervertebrallöcher erklären. Andere Formen von Neuralgieen werden durch Raumbeschränkung im Spinalkanal bedingt.

Wenn die Wirbelgeschwulst eine entsprechende Grösse erreicht, wird das Rückenmark comprimiert. Es entsteht dann ein Complex von Symptomen, den man chronische Querschnittsmyelitis nennt, eine Bezeichnung, die sowohl für echte Entzündung als auch für Ernährungsstörung im weiteren Sinne im Gebrauch ist.

Die Patienten verspüren zuerst neben den Neuralgieen eine Schwäche in den Beinen. Dann folgt Zittern beim Gebrauch der affizierten Glieder, und je nach welcher Seite die Geschwulst vordringt, leidet das betreffende Bein mehr als das andere. Später können sich die Patienten nur mit Hülfe eines Stockes oder bei Unterstützung von seiten ihrer Umgebung bewegen. In dieser Phase beginnen auch schon Parästhesien aufzutreten: in kurzer Zeit entwickelt sich Paraplegie, und vollkommene Anästhesie bis zur Höhe des befallenen Querschnitts folgt bald darauf.

Auch bei Lähmung der Blase fällt eine gewisse stufenweise Zunahme auf. Die Patienten fühlen anfangs nicht den durch die Harnröhre gehenden Strahl, dann erfolgt nur mühsam die Urinentleerung, bis sie überhaupt stockt.

Nach vorangegangener Obstipation tritt Incontinentia alv. ein.

Mit der weitergreifenden Unterbrechung der Nervenleitung im Rückenmarksquerschnitte, steigert sich die Reflexerreg-

barkeit. Es entwickeln sich bisweilen Kontrakturen infolge spastischer Erscheinungen, namentlich in der Beugemuskulatur des Beines.

Auch trophische Störungen äussern sich durch Decubitus, welcher mit der beinahe nie ausbleibenden Cystitis dem trostlosen Zustande ein rascheres Ende bereitet.

Lässt sich aus den Neuralgien eine Erkrankung der Wirbel eruieren, und gesellen sich Zeichen von seiten des Rückenmarks, die auf einen langsam zunehmenden Druck bis zur vollständigen Unterbrechung zurückzuführen sind, so ist der Schluss auf einen Wirbeltumor berechtigt. Gleiche Verhältnisse kann höchstens ein Wirbelechinoccocus oder ein Aneurysma im Spinalkanal, welches den Knochen usuriert, nach sich ziehen. Beide recht seltene Erkrankungen, sind im klinischen Verlauf einer malignen Neubildung sehr ähnlich. Meist freilich ist ihr Verlauf langsamer, aber doch nicht so langsam, dass man darauf in bestimmter Weise differenzielle Diagnose stützen könnte.

Das Krankheitsbild vervollständigen schliesslich die Symptome von seiten der Knochen selbst.

Zu Anfang der Erkrankung zeichnen sich die befallenen Wirbel mehr oder minder durch Druckempfindlichkeit aus. Mitunter ist der erkrankte Wirbel wenigstens eine Zeit lang schmerzlos. Dann ist aber der nächst höher und der nächst tiefer liegende um so empfindlicher.

Im späten Stadium der Krankheit, nachdem die Geschwulst den ganzen Knochenkörper durchwuchert hat, entsteht eine Kyphose mit Hervorstehen des befallenen Wirbels. Der meist geringe Grad derselben rührt vielleicht daher, dass die Patienten wegen der Lähmung schon früh das Bett hüten und wegen der Schmerzen ausgestreckt auf dem Rücken liegen müssen.

Gerade das Zusammentreffen dieser Wirbelknochensymptome mit denjenigen des Rückenmarks hat oft zur Verwechselung der Neubildung mit einer auf Entzündung beruhenden Zerstörung des Rückgrats geführt. Durch die Häufigkeit der letzteren Erkrankung wird man verleitet, an dieselbe in erster Linie zu denken.

Judson [18]) hat drei Beobachtungen dieser Art regestriert.

Die erste betraf einen vierjährigen Knaben mit Schmerzen in der Gegend des 2-ten Lendenwirbels im Bauch und im Rücken. Corsett und Bettlage brachten keine Besserung, Tod trat nach dreissig Tagen unter Blasen- und Lungenerscheinungen ein. Die Antopsie ergab multiple Sarcomknoten, die von den Brustwirbeln ausgingen.

Im zweiten Falle handelte es sich um einen 35-jährigen Mann mit Lähmung der Unterextremitäten und Schmerzen in der Lumbelgegend ohne Deformität der Wirbelsäule. Hier ergab die Sektion maligne Tumoren so wie Metastasen in Lungen und Zwerchfell.

Im dritten Falle bestand bei einem 42-jährigen Mann seit zwei Jahren Paraplegie und ein deutlicher aber kleiner Gibbus am 11-ten Brustwirbel, daneben incontinentia urinae et alvi. Da die mechanische Behandlung keine Besserung brachte, schritt man zur Operation, die Sarcom der Wirbelsäule ergab. Der Tod erfolgte einige Tage darauf.

Wiewohl man nicht in Abrede stellen darf, dass sich Cariesformen finden, welche mit den Geschwülsten gemeinsame und ähnliche Züge haben, so ist doch ihre Anzahl recht beschränkt, da die meisten Fälle genug differenzielle Momente bieten, um sie ausschliessen zu können.

Es kommen also darnach nicht in Betracht:

1. Alle diejenigen Wirbelerkrankungen, bei welchen sonstige Zeichen von Tuberculose vorhanden sind als Affektion der Drüsen mit Vereiterung derselben, Senkungsabscesse, Phtisis pulmonum, Gelenkerkrankungen.

In den oben angeführten Fällen ist zwar von Lungenerscheinungen die Rede, jedoch ohne Nachweis, dass sie tuberkulöser Natur waren.

2. Diejenigen Fälle, wo die Rückenmarkserscheinungen zugleich mit dem Gibbus oder gar später aufgetreten sind, da sie bei den Geschwülsten immer der Zerstörung der Wirbel vorauszugehen pflegen, und bei Caries nicht selten die Compression des Rückenmarks eben durch die Knickung der Wirbelsäule verursacht wird.

3. Ferner muss man sich immer für Tuberculose entscheiden, wenn der krankhafte Zustand durch teilweise merkliche Besserung unterbrochen wird, und namentlich wenn

dieselbe, wie es oft der Fall ist, nach oder infolge eines Gibbus sich einstellt.

Die Behauptung, dass eine Wirbelaffektion, welche einer zweckmässigen Therapie trotzt und unaufhaltsam weiter greift, e p. wenigstens den Verdacht auf Neubildung erregen muss, geht wie aus den bisherigen Angaben ersichtlich ist, nicht zu weit.

4. Schliesslich dürfen auch die durch Entzündung der Dura complizierten Fälle von Caries, falls die entsprechenden Symptome vorhanden sind, ohne Weiteres ausgeschlossen werden, da erfahrungsgemäss die Geschwülste auf die Rückenmarkshäute niemals überzugreifen pflegen.

Im Übrigen sind zwar manche Anhaltspunkte, als das Alter, hereditäre Belastung, geringerer Grad von Gibbus nur vom zweifelhaften Werte, jedoch sind die Geschwülste recht oft von Complicationen begleitet, welche zur richtigen Erkenntnis verhelfen.

So kommen die Sarcome multipel vor, wodurch mitunter ein für diese Erkrankung charakteristischer doppelter Gibbus an zwei auseinander liegenden Stellen entsteht, oder Neuralgieen in zwei verschiedenen Nervenbezirken auftreten, deren Paroxysmen zeitlich nicht zusammenfallen.

Eine weitere Complication besteht darin, dass maligne Tumoren auf die benachbarten Gewebe übergreifen wie die Nieren, Lungen selbst die Aorta und hier Symptome hervorrufen, die mit einer Entzündung nicht in Einklang zu bringen sind.

Immerhin kann man in einen aber alsdann verzeihlichen Irrtum verfallen. So kommen z. B. Senkungsabscesse im Spinalkanal vor, und es ist denkbar, dass diese Form von Caries ebensolche Symptome liefert, wie eine hineinwachsende Geschwulst.

Manche Tumoren der Wirbelsäule nehmen, so zu sagen, einen acuten Verlauf. Dieselben kommen besonders oft bei jüngern Individuen vor; sie beginnen mit Neuralgieen, vollkommene Paraplegie folgt rasch darauf und der Tod tritt oft eher ein, als man sich über die Natur der Krankheit ein Urteil zu bilden vermag.

An dieser Stelle möchte ich meinem hochverehrten Lehrer Herrn Geh. Med.-Rat Prof. Dr. Madelung, für die gütige Überlassung des Falles und die freundliche Unterstützung bei der Bearbeitung des vorstehenden Thema meinen aufrichtigsten Dank aussprechen.

Litteraturverzeichnis.
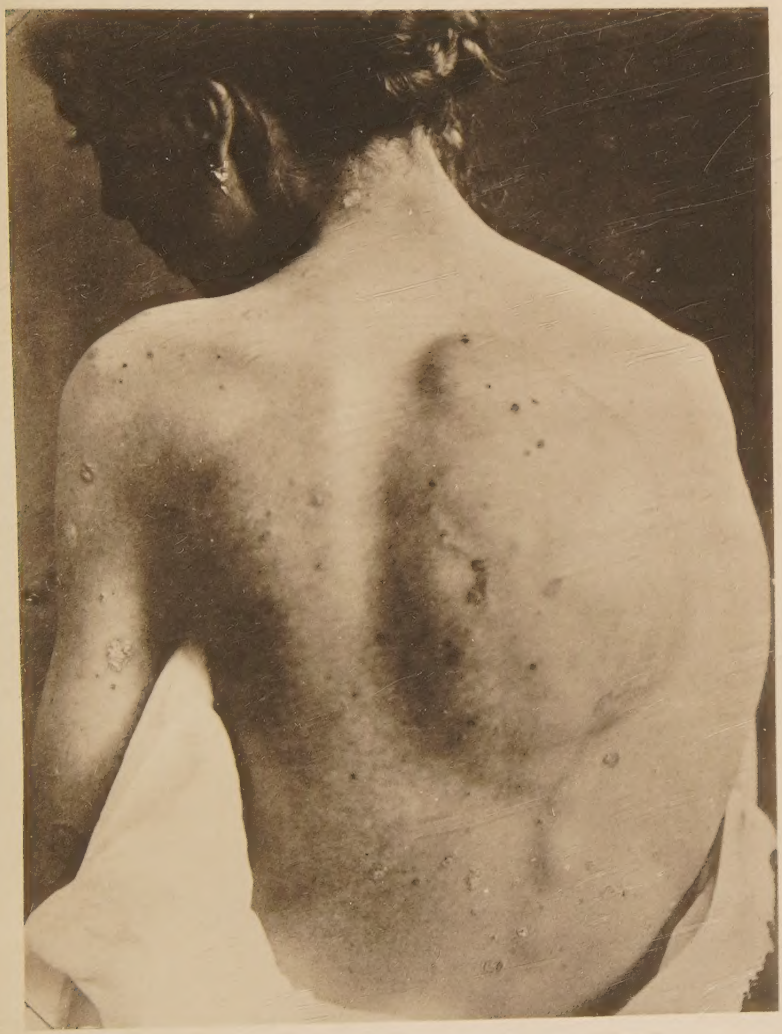
1) **Bühler H.** (1846), Über Wirbeltuberculose und Wirbelkrebs.
2) **C. Hawkins.** Case of malig. Disease of the spinal Colomn. (Med. chir. Transact XXIV (1845) (Bühler l. c.).
3) **Astley Cooper,** Vorlesungen über Chir. (Bühler l. c.).
4) **Abercrombie,** Klinische Ann. von Montpellier. Bühler l. c.
5) **Cruveilhier,** Anat. path. Sudhoff, In.-Dissertation, Erlangen 1875.
6) **Ollier,** Traité de la moelle épinière et de ses maladies. Deutsch von Radius 1824.
7) **Ulrich,** Ärztlicher Bericht aus dem Hedvigskrankenhaus zu Berlin. Deutsche Klinik 1859, Nr. 21.
8) **Köhler,** Monographie der Meningitis spinalis nach klin. Beob. Fall 13. F. Brill, Inaugural-Dissertation. 1889.
9) **E. v. Ludwiger,** Inaugural-Dissertation, Königsberg 1856, auch Leyden, Klinik der Rückenmarkskrankheiten.
10) **Black,** Med. Times and Gaz. Juni 11. 1864.
11) **Achillede Giovanni,** Storia di un caso de paraplegia improvissa da mallatia delle vertebre. Centralblatt für med. Wissenschaften. Jahrg. X. 1872.
12) **Bianchi Aurelio,** Sopra un caso del sarcoma molle del periostio vertebrale. Hirsch—Virchow, Jahresberichte. Jahrg. XV. 1881.
13) **Totenhöfer,** Inauguraldissertation. Jena 1876.
14) **Sudhoff** l. c.
15) **Chvostek,** Zwei Fälle von Sarcom der Wirbelsäule. Wiener Med. Presse 1877.
16) **Brill,** Ferdinand l. c.
17) **Leyden** l. c.
18) **Judson A. B.,** Malig. Discase of vertebrae simulating Pott's disease. Hirsch—Virchow. Jahresber. Jahrg. XX. 1892.